

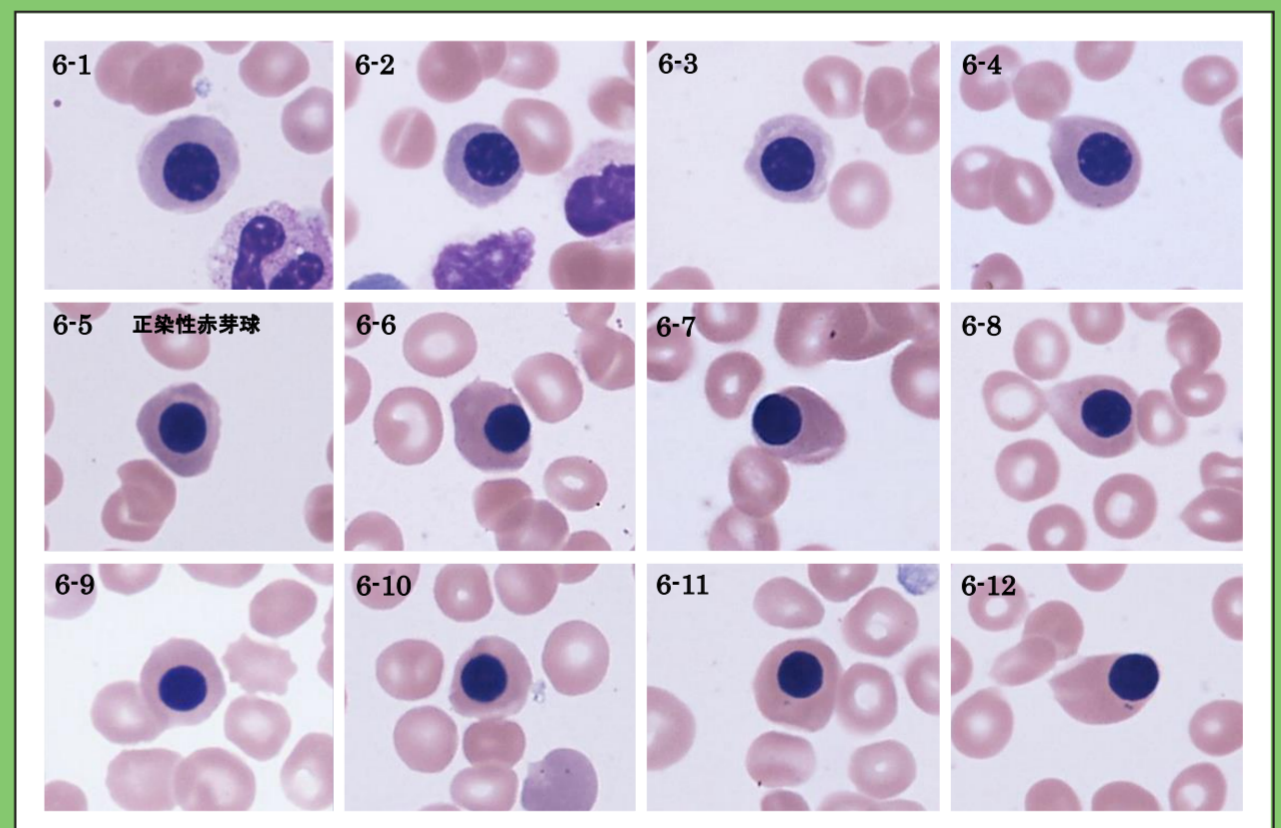
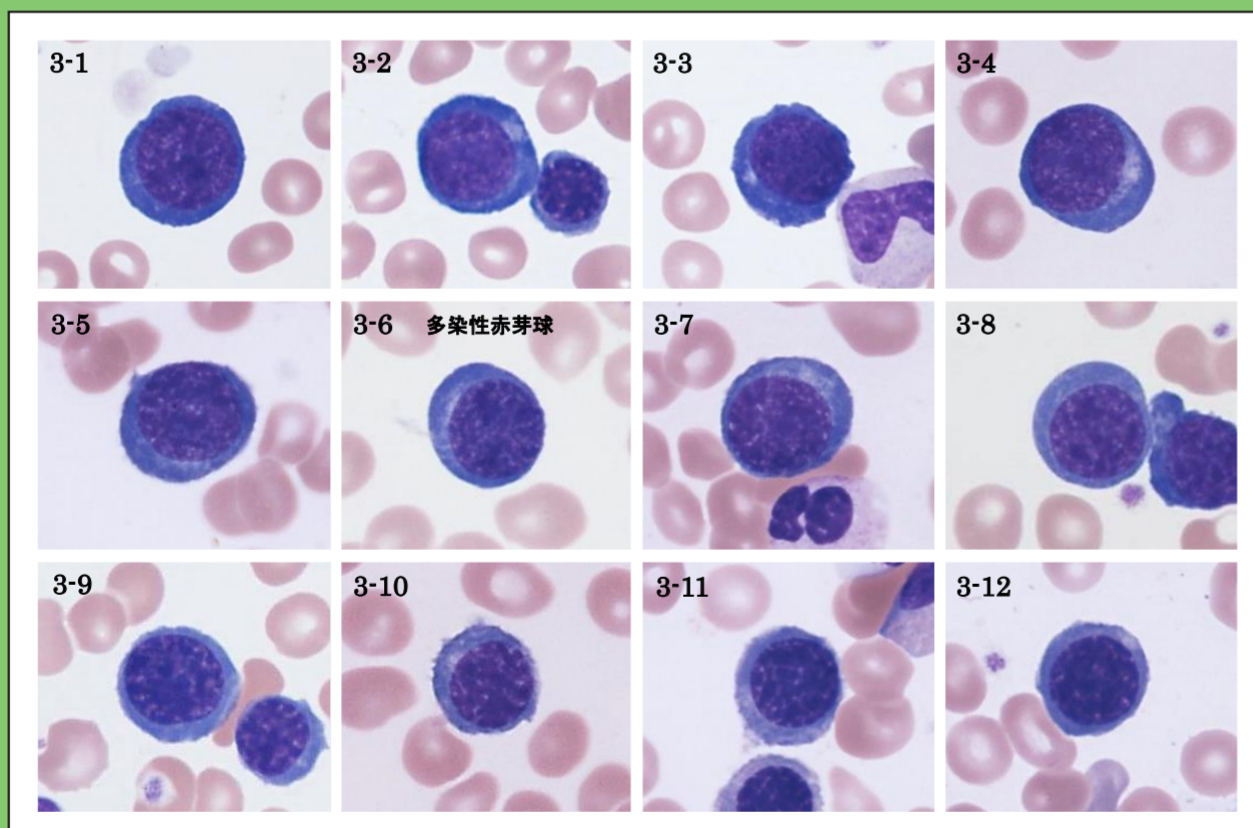
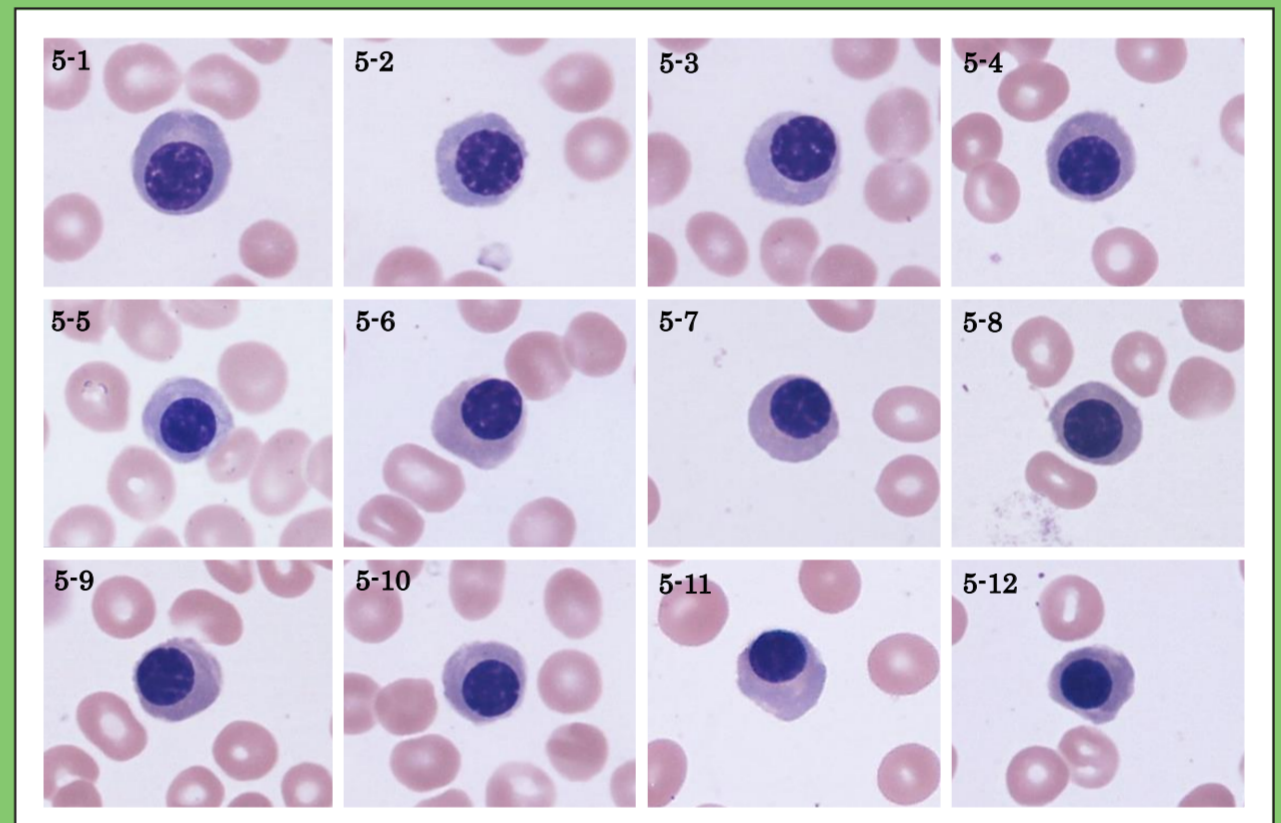
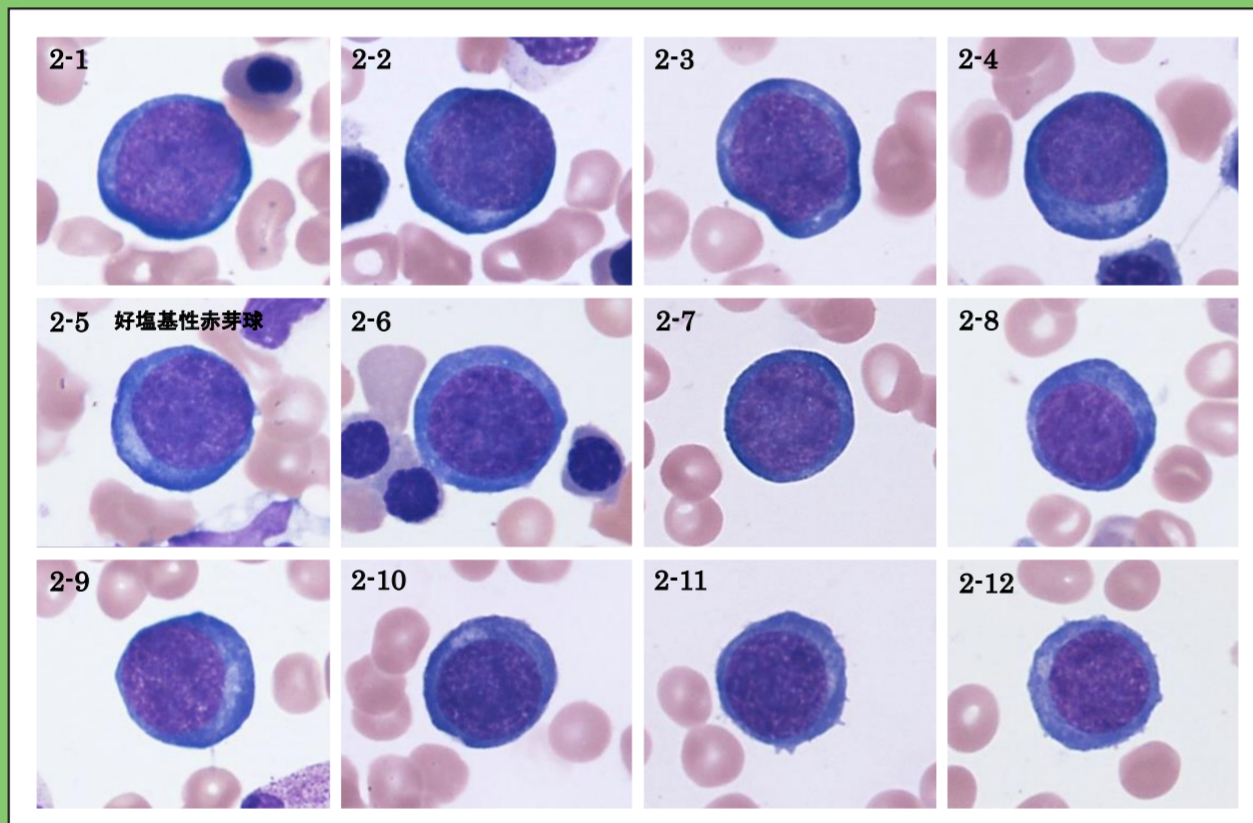
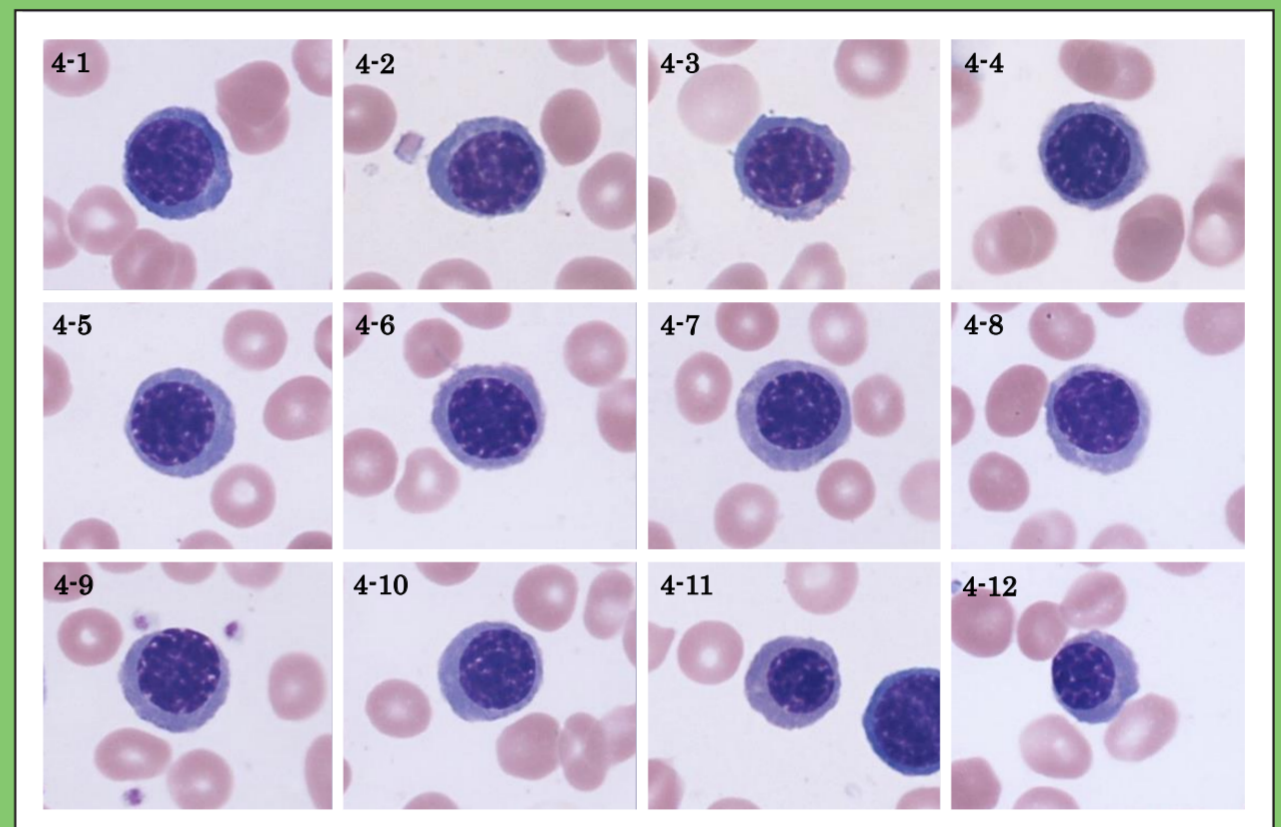
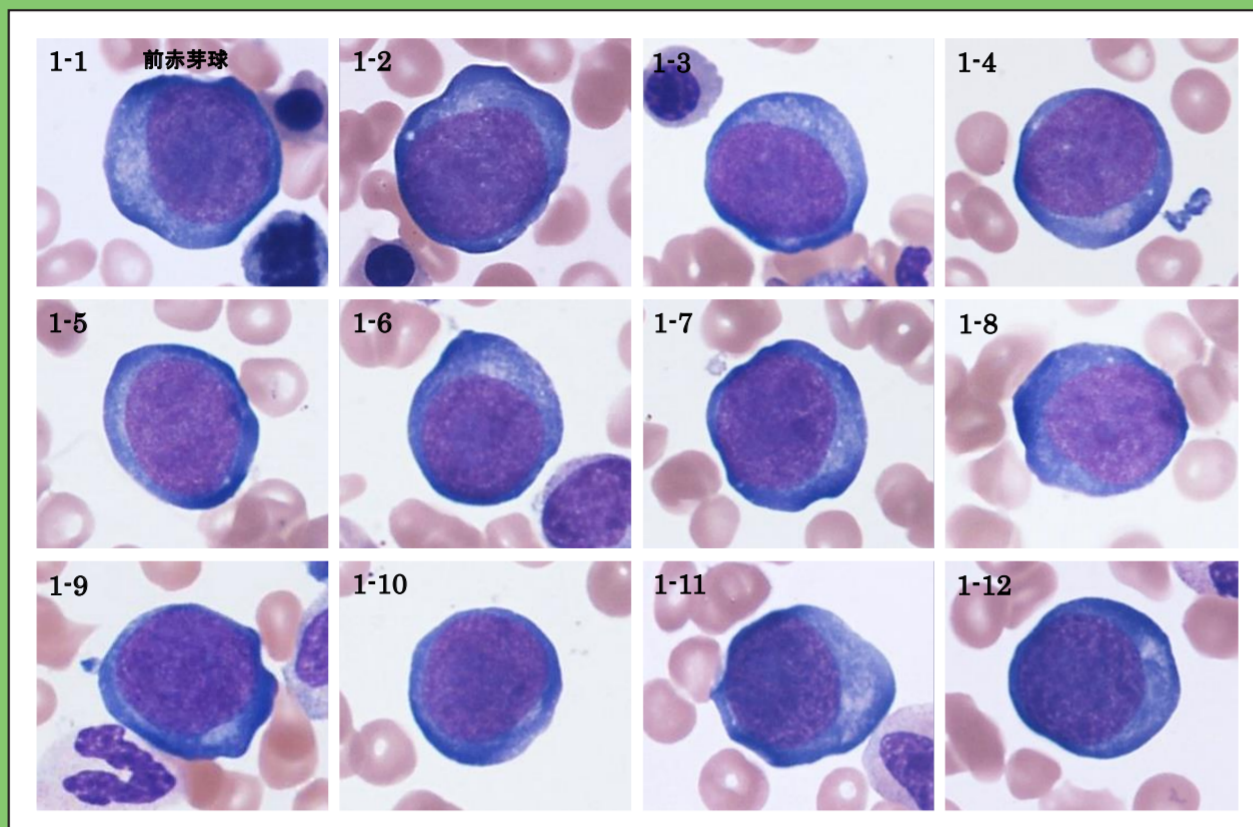
# 赤芽球系細胞の分化連続画像

編集著作：血球形態標準化ワーキンググループ（日本検査血液学会・日本臨床衛生検査技師会） 2021年6月1日発行

日本検査血液学会血球形態標準化小委員会および血球形態標準化ワーキンググループにおける骨髓幼若赤芽球の分類基準の改訂（2019年）

細胞の鑑別に当たっては、**赤文字**の部分为主要な鑑別点とし、観察する標本中の細胞の分化・成熟過程を把握したうえで分類する。

細胞名称	直径	N/C比	核の位置または形態	核クロマチン構造	核小体	細胞質
前赤芽球 / proerythroblast	20 ~ 25 μm	60 ~ 70%程度	比較的中央に位置する	細顆粒状~顆粒状	認めることが多い、濃紫色	濃青色、狭く明瞭な核周明庭を認める
好塩基性赤芽球 / basophilic erbl.	16 ~ 20 μm	50 ~ 60%程度	比較的中央に位置する	顆粒状	認められない	濃青色、前赤芽球に比べ濃い、核周明庭を認めることもある
多染性赤芽球 / polychromatic erbl.	12 ~ 18 μm	40 ~ 50%程度	比較的中央に位置する	粗大なクロマチン、一部塊状	認められない	灰青色~橙紅色（ヘモグロビン色調）を認める
正染性赤芽球 / orthochromatic erbl.	8 ~ 10 μm	20 ~ 30%程度	比較的中央に位置するが偏在することもある	濃縮し、構造はみられない	認められない	正常赤血球とほぼ同じ色調を呈する



坂場幸治, 高見昭良, 他: 血球形態標準化小委員会報告-2019年の提言. 日本検査血液学会雑誌 20: 465-496, 2019.

日本検査血液学会 標準化委員会ホームページ  
骨髓顆粒球系および赤芽球系細胞の分化連続画像,  
アトランダム画像 <https://jslh-cs.com>



前赤芽球 / proerythroblast : 細胞番号1-1~2-4

好塩基性赤芽球 / basophilic erbl. : 細胞番号2-5~3-5

多染性赤芽球 / polychromatic erbl. : 細胞番号3-6~6-4

正染性赤芽球 / orthochromatic erbl. : 細胞番号6-5~6-12



一般社団法人 日本検査血液学会  
The Japanese Society for Laboratory Hematology



一般社団法人 日本臨床衛生検査技師会  
Japanese Association of Medical Technologists